

ENFERMEDAD DE CROHN ESTENOSANTE EN UN PACIENTE PEDIÁTRICO

Arcucci S., Kulay K., Busoni V, Cohen S., J Gallo J., Kakisu H., Orsi M.
Hospital Italiano de Buenos Aires
Hospital Privado de Comunidad

Introducción: La Enfermedad Inflamatoria Intestinal pediátrica se caracteriza por una presentación más extensa y mayor frecuencia de complicaciones (29% penetrante /estenosante en pediatría vs 16% en adultos)

Objetivos: Presentación de caso clínico de paciente pediátrico con Enfermedad de Crohn estenosante

Descripción del caso:

Paciente de sexo masculino sin antecedentes personales de relevancia, diagnóstico de Enfermedad de Crohn A1b L1 B2B3p G0 a los 14 años de edad en contexto de dolor abdominal, descenso de peso de 5 meses de evolución y clínica de suboclusión intestinal con Fistula perianal interesfinteriana hacia región interglútea derecha. VEDA/VCC: úlcera cubierta por fibrina en VIC, infranqueable por disminución del calibre y rigidez del tejido. EnteroRMN: múltiples engrosamientos parietales parcheados en íleon terminal con realce intenso y restricción en difusión de 9 cm. RMN pelvis: trayecto fistuloso a nivel perianal que comienza en cara anterior (hora 11) con extensión caudal interesfinteriana hacia región interglútea derecha . CF > 1000ug/g. Se indica inducción a la remisión con Adalimumab y luego mantenimiento a 40 mg/quincenal. Por persistencia de síntomas se optimiza dosis e intervalo a 80 mg/semanal + NEE por SNG 4 semanas con MODULEN. Luego de 14 meses de inicio de síntomas, por presentar 3er cuadro suboclusivo es derivado a nuestro hospital para revaloración. Paciente adelgazado, con intolerancia a la vía oral, abdomen distendido, dolor intensidad 10/10, laboratorio con anemia, aumento ERS y PCR, hipoalbuminemia. Se realiza TC de abdomen que evidencia 2 áreas de disminución de calibre en intestino delgado, asociadas a dilatación proximal, con transición asa fina-asa gruesa. Se realiza laparotomía con resección intestinal x 2 + entero entero anastomosis. Resección total : 35 cm de intestino incluyendo VIC y dos estenosis ileales y posterior confección de una ileo ascendo anastomosis.

A los 2 meses postquirúrgico el paciente presentaba remisión clínica y de laboratorio, aumento de 6 Kg de peso, CF: 48 ug/g, VCC SES-CD: 0, AP: colitis crónica con cambios quiescentes, ausencia de actividad inflamatoria aguda. Se decide espaciar el intervalo de adalimumab a 80 mg quincenal. Un año post cirugía el paciente se encontraba en remisión clínica y de laboratorio, CF 33 ug/g; al interrogatorio refiere dolor perineal punzante post catarsis. Se realiza interconsulta con servicio de urología (impresiona dolor referido), enteroRM imagen cicatrizal. VCC: en anastomosis ileo-cólica pequeñas úlceras superficiales con borde eritematoso. AP: ileitis en actividad. Endocápsula: yeyuno medio y distal múltiples úlceras profundas de diversos tamaños, micro úlceras aisladas o agrupadas hasta úlceras de hasta 10mm. Íleon: múltiples úlceras profundas <5mm aisladas y agrupadas. A nivel del íleon proximal gran úlcera de aproximadamente 15 x 8 mm, que impresiona circunferencial. Se acorta nuevamente el intervalo de Adalimumab 80 mg/semanal y se reinicia dieta MODULIFE.

Conclusión: La Enfermedad de Crohn estenosante/ penetrante es considerada de alto riesgo en pediatría por lo cual está indicado el inicio temprano de ANTI TNF. Cuando no presenta respuesta al tratamiento médico y el paciente persiste con síntomas y/o obstrucción intestinal está indicado el abordaje quirúrgico. Sin embargo, el tratamiento quirúrgico y médico para prevenir la recurrencia no aseguran que la historia natural de la enfermedad no continúe su evolución. Es por esto que el seguimiento cercano y un alto nivel de alerta son necesarios en este tipo de pacientes.

CAPSULA ENDOSCOPICA

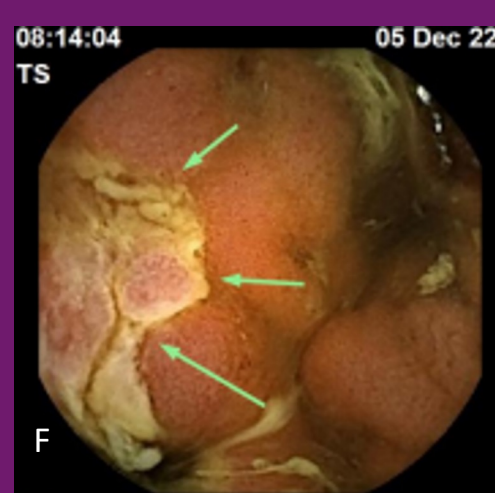
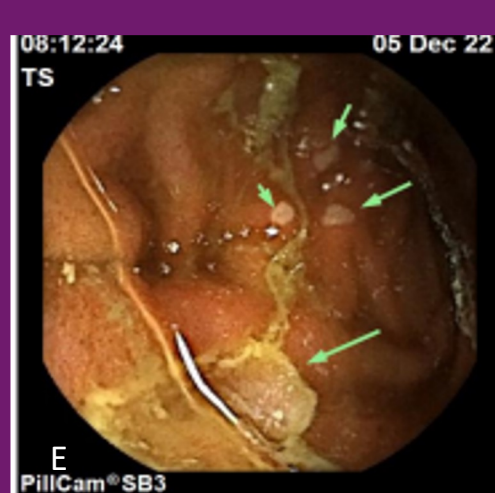
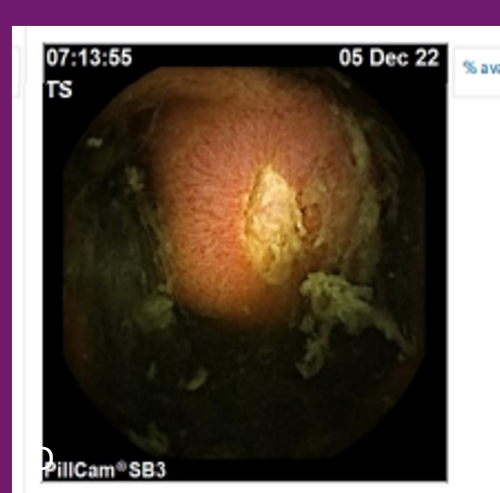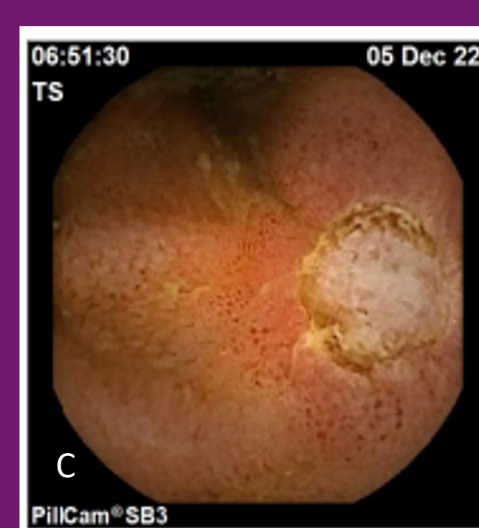

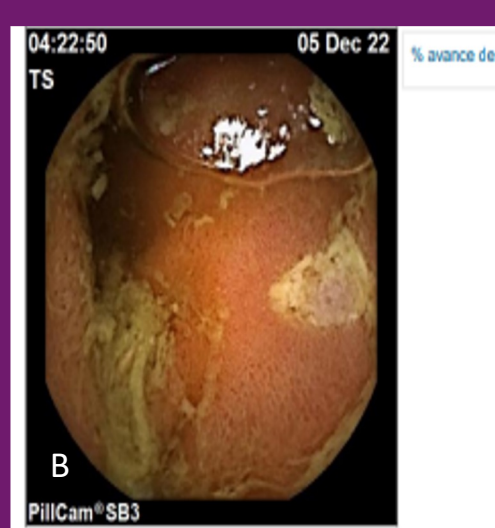
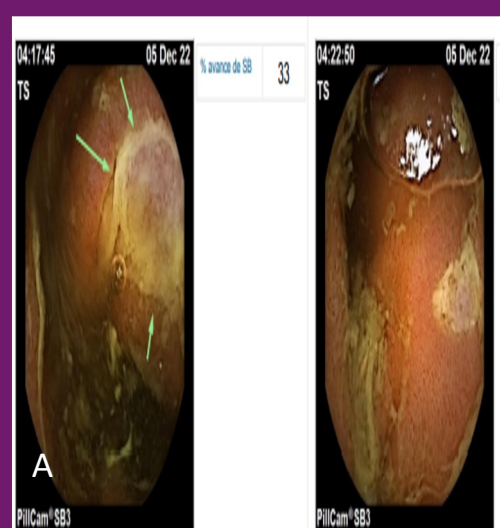Fig A y B: Yeyuno medio: úlcera profunda cubierta con fibrina de 10 x 8 mm aprox /Úlcera con depósito de fibrina con edema de mucosa circundante

Fig C y D Yeyuno distal: úlcera profunda de 8 x 8 mm con edema y eritema en mucosa circundante/ úlcera profunda de 3 x 5 mm aprox

Fig E y F : Íleon: múltiples úlceras <5mm/ úlcera profunda con depósito de fibrina, edema y eritema en mucosa circundante